

## CASE REPORTS / REPORTE DE CASO

# Signo de Leser Trélat como forma de presentación de cáncer de pulmón. A propósito de un caso. Sign of Leser Trélat as a form of presentation of lung cancer. About a case.

Adrian Isacc Nieto Jiménez

DOI. 10.21931/RB/ 2019.04.01.10

803

**Resumen:** Se presenta el caso de un paciente de 65 años valorado en el hospital Provincial Docente Arnaldo Milián Castro en Santa Clara por presentar manchas color café a nivel de la espalda de rápida aparición en alrededor de 2 meses, que antes no estaban, acompañadas de prurito molesto en ocasiones. Fue tratado por dermatología anteriormente por este motivo con diagnóstico de queratosis seborreica. Llamó la atención el comienzo brusco de esta entidad por lo que se planteó un posible signo de Leser Trélat y se indicaron varios estudios complementarios y radiológicos. Se realiza biopsia cutánea de dos de las lesiones en la espalda y se concluyen como queratosis seborreicas, se realiza Rx de tórax que arroja imagen nodular sospecha de neoplasia de pulmón que se confirma con biopsia. Este signo cutáneo constituye una dermatosis paraneoplásica poco frecuente y diagnosticada en nuestro medio. Se asocia a neoplasias del tracto digestivo y respiratorio respectivamente.

**Palabras clave:** signo de Leser Trélat, neoplasia, queratosis seborreicas.

**Abstract:** We present the case of a 65-year-old patient who was evaluated at the Provincial Teaching Hospital Arnaldo Milián Castro in Santa Clara, due to coffee-colored spots on the back that appeared rapidly in about two months, which were not there before, accompanied by annoying pruritus. Sometimes. He was treated by dermatology previously for this reason with a diagnosis of seborrheic keratosis. The sudden onset of this entity attracted attention, so a possible sign of Leser Trélat was raised, and several complementary and radiological studies were indicated. A skin biopsy was performed on two of the lesions on the back, and they were concluded as seborrheic keratoses. A chest X-ray was performed that showed a nodular image of a suspected lung neoplasm confirmed by biopsy. This cutaneous sign is a rare paraneoplastic dermatosis diagnosed in our environment. It is associated with neoplasms of the digestive and respiratory tract respectively.

**Keywords:** Leser Trélat sign, neoplasm.

## Introducción

Diversas dermatosis paraneoplásicas, como la tromboflebitis migratoria superficial (signo de Trousseau), la acantosis nigricans (AN), la acantosis palmaris, la hipertrichosis lanuginosa adquirida, la papilomatosis cutánea florida y el signo de Leser-Trélat (LT) han sido descritas en asociación con distintas neoplasias internas, especialmente del tracto gastrointestinal<sup>1</sup>. Una de las entidades más controversiales es el signo de LT, el cual fue descrito como la súbita aparición e incremento en tamaño y número de múltiples queratosis seborreicas en asociación con una neoplasia interna<sup>2,3,4</sup>. La mayoría de los casos que han sido reportados son adenocarcinomas (especialmente estómago, colon y mamas), en menor número se han reportado casos asociados a neoplasias de pulmón, linfoma/leucemia, carcinoma de células escamosas y malignidades hematológicas.<sup>5</sup>

El signo de Leser-Trélat es una dermatosis paraneoplásica sumamente infrecuente, caracterizada por la súbita aparición e incremento en tamaño y número de múltiples queratosis seborreicas en asociación a una neoplasia interna.<sup>1</sup>

En la literatura médica hay solo cerca de 100 artículos de reporte de casos con pacientes que presentan los dos elementos del signo: el cutáneo y el oncológico, pero también hay casos publicados en los que se describen las lesiones de queratosis seborreica eruptiva junto con otras condiciones no neoplásicas, inclusive en

pacientes sin otro hallazgo, lo cual ha sido llamado pseudosigno de Leser Trélat.<sup>6</sup>

El signo de Leser-Trélat se fundamenta en la aparición súbita de lesiones de queratosis seborreica antes del diagnóstico de cáncer, concomitantemente o luego del hallazgo del mismo; sin embargo, no existen criterios universales en cuanto al número de lesiones y tiempo de evolución de las mismas: Fink et al (55) proponen la aparición de 20 o más lesiones en un lapso menor o igual a seis meses, y Lindelöf et al<sup>7</sup> al definen el intervalo de tiempo en 3-18 meses. Algunos autores<sup>8,9</sup> describen el signo de Leser-Trélat semejando a un árbol de navidad o tipo salpicadura; la mayoría de las lesiones comprometen primordialmente el tronco en 18.9%, la espalda en 15.8%, el pecho en 11.7%, las extremidades en 10.8%, la cara en 8.6%, el cuello en 8.1%, y el abdomen en 5.1%.<sup>10</sup>

El prurito puede ser una característica prominente en 26-51% de los casos.<sup>6</sup>

Las edades más frecuentemente observadas suelen corresponder a pacientes añosos (promedio de presentación es de 61 años).<sup>11</sup>

La tasa de incidencia en Europa es desconocida hasta ahora; en Estados Unidos se han reportado 48 casos verdaderos de este síndrome<sup>12</sup>. En Ecuador se registró una tasa de 0.8 en el sexo femenino con respecto a un 0.9 del sexo femenino en el año 2017, lo que indica que hay no hay distinción de sexo. En Cuba se registran 3 casos hasta el momento y ninguno en Villa Clara.<sup>13</sup>

Dr. Adrian Isacc Nieto Jiménez. Especialista en primer Grado en Medicina General Integral y Dermatología. Diplomado en Hematodermias. Profesor Asistente. Investigador Agregado. Universidad de Ciencias Médicas. Serafin Ruiz de Zárate Ruiz. Santa Clara. Cuba

Autor de correspondencia: adrianisacnj@gmail.com, adrianisacc.nieto@nauta.cu

Esta entidad ha suscitado una gran atención debido al incremento de la incidencia de las neoplasias malignas a las cuales se atribuye como el cáncer de pulmón en este caso. En la actualidad sigue sin existir un tratamiento efectivo para este tumor cuando se ha diseminado. La detección temprana y el tratamiento de la causa subyacente continúan siendo los pilares en su manejo.<sup>10</sup>

### Caso clínico

Paciente masculino de 65 años de edad que acudió de manera espontánea al hospital provincial docente Arnaldo Milián Castro en abril 2018 a consulta de dermatología por manchas color café, múltiples a nivel de la espalda de aparición brusca, las cuales se diseminaron en un período de 2 meses. Se acompañaba de prurito moderado y molesto. Ya había sido valorado anteriormente por un especialista en dermatología quien realizó el diagnóstico de queratosis seborreicas atribuidas al envejecimiento de la piel, sin nada más a señalar, pero el paciente al notar el incremento de las lesiones acude nuevamente a consulta por otra opinión.

Al interrogatorio, refirió como antecedente hipertensión arterial sin tratamiento médico y fumador de larga data de evolución, desde los 24 años, fuma 1 cajetilla de cigarrillos diaria. Además, refiere tos con expectoración amarillenta y dolor en la espalda de 15 días de evolución y fiebre en las tardes hasta 38 grados que cede con antipiréticos sin especificar cuáles.

A la exploración física se observó dermatosis en el tronco constituido por lesiones “maculopapulosas”, negroparduzcas, con aspecto verruciformes, que abarcaban toda la espalda de 2 meses de evolución intensamente pruriginosas. (Figura 1).

Al examen físico del sistema respiratorio se apreció a la auscultación estertores crepitantes bibasales y disminución de la expansibilidad torácica en ambos campos pulmonares.

Se procedió a realizar dermatoscopia y biopsia cutánea de las lesiones para confirmar el diagnóstico de queratosis seborreicas.

La dermatoscopia y el estudio histológico confirmaron el diagnóstico planteado.

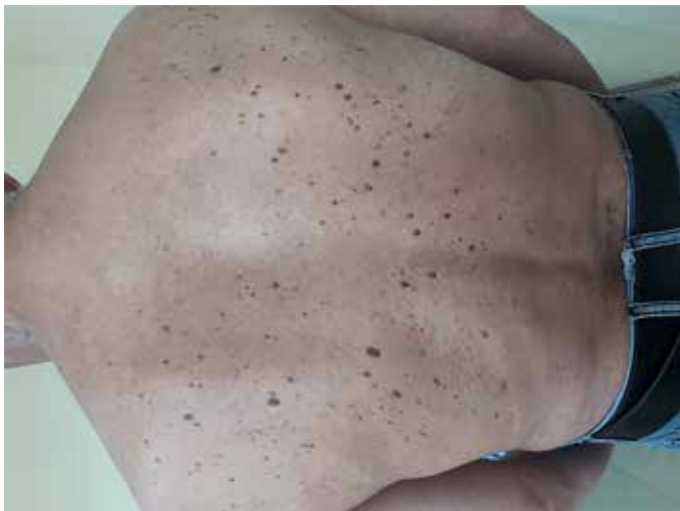Se realizaron los siguientes complementarios:

Leucograma completo y eritro sedimentación, esta última en 75.

Perfil hepático y renal normales.

Perfil lipídico y glicemia normales.

LDH normal.



Antígeno prostático sin dentro de límites normales.

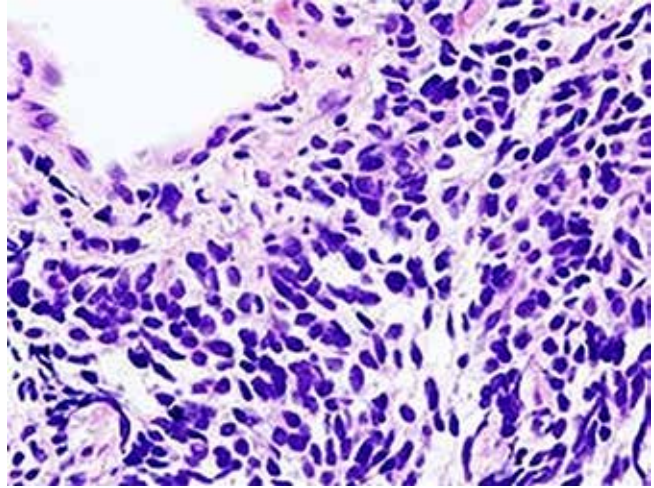
Parcial de orina negativo.

BAAR en esputo sin alteraciones.

Rx de tórax que informa áreas radiopacas en hemitórax derecho con posibles cavitaciones. (Figura 2)

Figura 2. Imágenes con radioopacidades en hemitórax derecho sugestivo de cavitaciones.

Se procede a interconsulta con Neumología quien indica tratamiento con penicilina cristalina (bulbo de 1 millón de unidades) a razón de 16 millones de unidades diarias por vía endovenosa durante 7 días con mejoría del cuadro respiratorio.



Además, se indica un TAC de pulmón que arroja un nódulo sugestivo de cáncer de pulmón que se confirmó con la biopsia del mismo a forma de carcinoma de células pequeñas. (Figura 3)

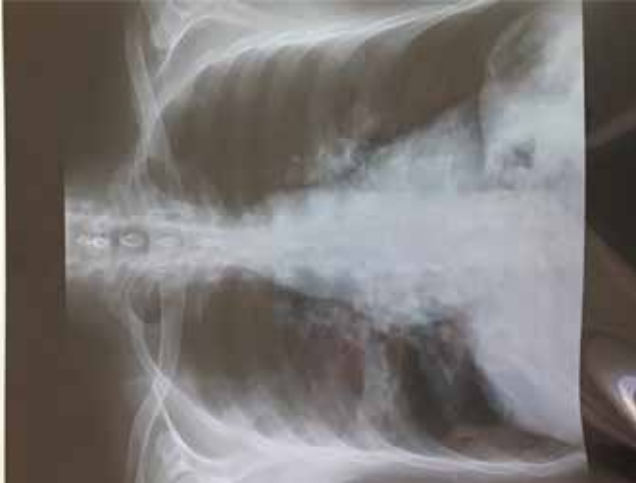El paciente fue referido a oncología para su posterior tratamiento médico.

Figura 3. Histopatología de la muestra tomada del tumor de pulmón. Carcinoma de células pequeñas.

### Comentario

El signo de Leser Trélat fue descrito y acreditado de forma se-

Figura 1. Se observan las queratosis seborreicas diseminadas en la espalda. A la palpación de superficie verruciforme.



parada por Edmund Leser y Ulysse Trélat, ambos, cirujanos europeos, de ahí a que lleve sus nombres. Sin embargo, aparentemente estuvieron observando angiomas rubí en pacientes con cáncer y no queratosis seborreicas; por lo que este signo de sería un nombre erróneo. La primera asociación entre queratosis seborreica y una neoplasia interna fue hecha por Hollander en 1906.<sup>7</sup>

El 20% de pacientes con este signo presenta acantosis nigricans concomitantemente o luego de un tiempo, y un 43% presenta prurito asociado.<sup>7,8</sup>

La localización más frecuente suele ser la espalda,<sup>7</sup> coincidiendo con nuestro caso. En el 2014, Schwartz<sup>1</sup> resumió el tipo y localización de las neoplasias en 86 pacientes con el signo de Leser Trélat; 51 pacientes presentaron un adenocarcinoma, siendo la localización más frecuente el estómago, luego las mamas, el colon/recto y uno de células pequeñas en pulmón.

Sin embargo, cerca del 20% de pacientes reportados en otras series presentaron un linfoma o leucemia. Sólo existe un reporte de adenocarcinoma de pulmón asociado al signo de LT<sup>7</sup> en la literatura,<sup>3</sup> siendo el nuestro el segundo de este tipo. La etiología es desconocida en la actualidad.<sup>2</sup>

En nuestra paciente, el simultáneo y súbito desarrollo de múltiples queratosis seborreicas, su monomorfismo y poco grosor, y su proximidad apoyarían una teoría de hiperplasia más que de neoplasia en su histogénesis; muy similar a lo reportado por Heaphy y cols.<sup>3</sup>

Las manifestaciones clínicas cutáneas de este signo lo comprenden las queratosis seborreicas ya descritas indistinguibles de las que se observan como proceso natural de envejecimiento, con bordes bien definidos y con coloración típica color café obscura sobre todo en la cara y tronco.<sup>9</sup>

El diagnóstico positivo se realiza comprobando la existencia de las queratosis seborreicas por histología, de aparición reciente que conmiten con una neoplasia maligna y desaparezcan de forma simultánea.<sup>8</sup>

Dentro de los exámenes clínicos apropiados, se ha recomendado bioquímica sanguínea completa, sangre oculta en heces, antígeno carcino embrionario, examen de orina completo, mamografía y examen completo de cérvix en mujeres, antígeno prostático en hombres, radiografía de tórax, y considerar la posibilidad de tomografía de abdomen y pelvis.<sup>14</sup>

Dentro de las posibilidades terapéuticas, el mejor acercamiento es el tratamiento de la neoplasia asociada; el uso de retinoides tópicos es una opción para las queratosis seborreicas. El curso del signo de Leser Trélat suele ser paralelo a la malignidad subyacente; salvo en un paciente con dos malignidades primaria<sup>15</sup>. Muchas de las neoplasias asociadas a este signo se comportan de manera agresiva, por lo que el pronóstico no es bueno; el promedio de supervivencia es alrededor de 10.6 meses.<sup>14,15</sup>

La persistencia de las queratosis seborreicas puede significar un fracaso en el tratamiento o una reactivación de la neoplasia.<sup>13</sup>

Creemos que nuestro paciente y el peso acumulativo de varios reportes de este signo asociado a una malignidad, muestran la necesidad de evaluar de manera integral a dichos pacientes.

## Conclusiones

El Signo de Leser Trélat constituye una variante infrecuente de dermatosis paraneoplásica a tener en cuenta ante queratosis seborreicas eruptivas.

## Recomendaciones

Es importante la evaluación clínica y multidisciplinaria ante la sospecha de este signo para brindarle al paciente un mejor tratamiento y calidad de vida.

## Referencias

1. Schwartz RA. Acanthosis nigricans. *J Am Acad Dermatol.* 2014; 31:1-19. 2.
2. Pentenero M, Carrozzo M, Pagano M, Gandolfo S. Oral acanthosis nigricans, tripe palms and sign of Leser-Trélat in a patient with gastric adenocarcinoma. *Int J Dermatol.* 2015; 43:530-2. 3.
3. Heaphy MR, Millns JL, Schroeter AL. The sign of Leser-Trélat in a case of adenocarcinoma of the lung. *J Am Acad Dermatol.* 2015; 43:386-90. 4.
4. Worret WI, Mayerhausen W, Emslander HP. Hypertrichosis lanuginosa acquisita associated with florid cutaneous papillomatosis. *Int J Dermatol.* 2016; 32:56-8. 5.
5. Schwartz RA. Sign of Leser-Trélat. *J Am Acad Dermatol.* 2016; 35:88-95.
6. Husain Z, Ho JK, Hantash BM. Sign and pseudo-sign of Leser-Trélat: case reports and a review of the literature. *J Drug Dermatol* 2016; 12: e79-e87.
7. Lindelöf B, Sigurgeirsson B, Melander S. Seborrheic keratoses and cancer. *J Am Acad Dermatol* 2014; 26: 947-950.
8. Zapata KZ, Ramírez AF. Manifestaciones cutáneas de las neoplasias malignas. *Rev Asoc Col Dermatol* 2019; 17: 109-120.
9. Ellis DL, Yates RA. Sign of Leser-Trélat. *Clin Dermatol* 2013; 11: 141-148.
10. Cascajo CD, Reichel M, Sánchez JL. Malignant neoplasms associated with seborrheic keratoses. An analysis of 54 cases. *Am J Dermatopathol* 2016; 18: 278-282.
11. Ghul G, Arruabarrena C, Escalante L, Serrano P. Síndromes paraneoplásicos cutáneos. *Semergen* 2014; 30: 506-13.
12. Crew KD, Neugut AI. Epidemiology of lung cancer. *World J Gastroenterol* 2017; 12: 354-62.
13. Subirat Esquivel L, Guillén Isern D. Algunas consideraciones epidemiológicas actuales sobre el Síndrome de Leser Trélat en América. *AMC* 2017; 15 (2): 400-11.
14. Scully C, Barrett WA, Gilkes J, Rees M, Sarnar M, Southcott RJ. Oral acanthosis nigricans, the sign of Leser-Trélat and cholangiocarcinoma. *Br J Dermatol.* 2016; 145(3):506-7.
15. Stieler W, Plewig G. [Acanthosis nigricans maligna and Leser-Trélat sign in double malignancy of the breast and stomach]. *Z Hautkr.* 2017; 62(5):344-66

Recibido: 10 enero 2019

Aprobado: 10 febrero 2019